Bescherm uw zicht

RVO

Wat u moet weten over retinale veneuze occlusie (RVO) en macula-oedeem (MO) secundair aan RVO

NOVARTIS

BE1902955852 - 06/02/2019

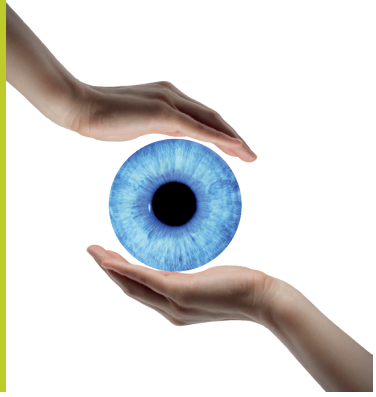

Index

- **Wat zijn de verschillende delen van het oog en hun functies ?** 4
- **Wat is retinale veneuze occlusie ?** 7
  - *Centrale retinale veneuze occlusie (CRVO)*
  - *Retinale veneuze takocclusie (BRVO)*
- **Wat is maculair oedeem (MO) secundair aan RVO ?** 9
- **Wat zijn de oorzaken van RVO ?** 9
- **Wat zijn de symptomen van RVO en wat zijn de gevolgen?** 10
- **Zal het andere oog ook aangetast worden ?** 11
- **Wat zijn de risicofactoren ?** 11
- **Diagnose en onderzoeken** 12
- **Beschikbare behandelingen** 15
- **Wat te doen ?** 17
- **In het kort** 18
- **Woordenlijst** 19

Wat zijn de verschillende delen van het oog en hun functies ?

Het oog

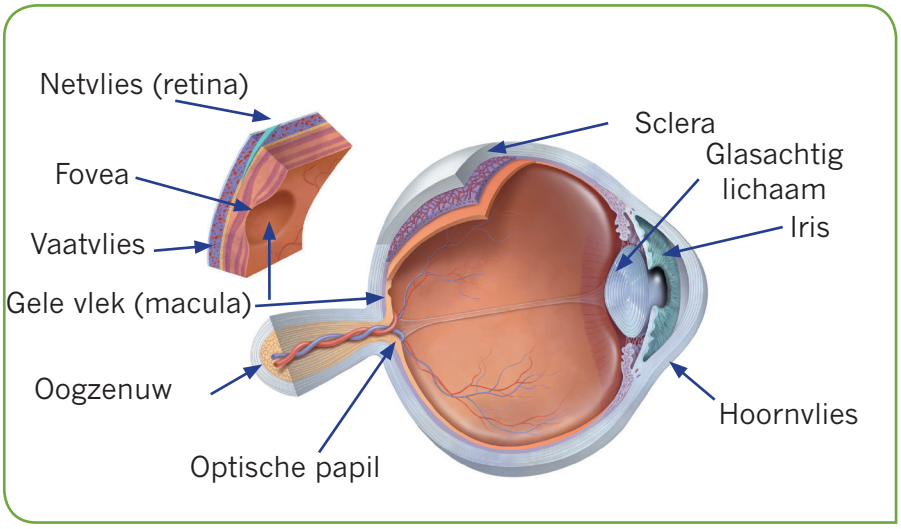

- Het oog is het gezichtsorgaan.
- De oogbol is bolvormig. De wand bestaat uit 3 lagen. Van buiten naar binnen zijn dat: de tunicafibrosa (hoornvlies en sclera), het vaatvlies en het netvlies.

Het netvlies en de macula

- Het netvlies is het deel van het oog dat licht opvangt en omzet in een zenuwprikkel, die doorgegeven wordt aan de hersenen. Als het oog een fototoestel was, zou het netvlies de film zijn.

Vergelijking tussen het oog en het fototoestel

- Het centrum van de retina bevat de meeste gezichtscellen. Die erg kostbare zone voor het gezichtsvermogen wordt de macula genoemd.

- Ook al neemt de macula slechts 2 tot 3% van het oppervlak van het netvlies in, geeft ze 90% van de visuele informatie door aan onze hersenen.

- Op de macula wordt het beeld van het bekeken voorwerp gevormd.

Het vaatstelsel* van het netvlies

Het netvlies wordt voorzien van bloed door twee afzonderlijke bloedsomloopsystemen.

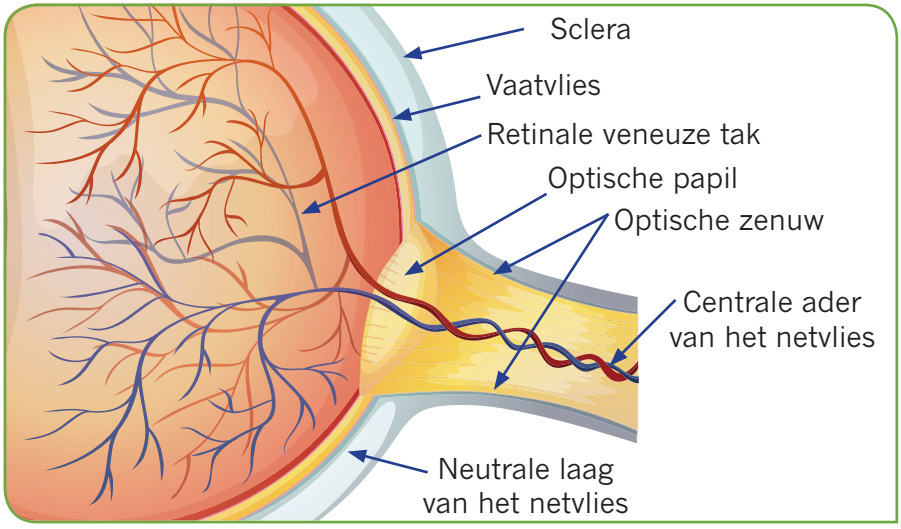

Na het verlaten van de oogzenuw, vertakken de bloedvaten van het netvlies. De bloedvaten van het netvlies bevinden zich in het binnenste netvlies waar ze kruisen met geassocieerde bloedvaten. De bloedvaten van het netvlies monden uit in de centrale ader van het netvlies.

** Alle woorden met een sterretje zijn opgenomen in de woordenlijst aan het einde van de brochure*

Wat is retinale veneuze occlusie ?

Retinale veneuze occlusies zijn het gevolg van een scherpe afname van de veneuze circulatie in het netvlies door blokkage van de aderen van het netvlies. Deze belemmering wordt meestal veroorzaakt door een bloedklonter (trombus).

Volgens de plaats van obstructie kunnen we **twee klinische vormen onderscheiden :**

- in de oogzenuw: centrale retinale veneuze occlusie (CRVO)
- in het netvlies, bij een arterioveneuze kruising: takocclusie of bronchiale retinale veneuze occlusie (BRVO)

- Bij veneuze occlusie wordt het bloed niet meer normaal afgevoerd uit het oog: dit resulteert in een vertraging van de bloedstroom en een verhoging van de druk in de aderen. Bij een oogfundusonderzoek zien we deze verschijnselen vertaald in verwijde aderen en bloeduitstortingen.

- **2 factoren zijn de oorzaak van gezichtsvermindering :**

  - **vertraging van de bloedsomloop**

    (dit kan leiden tot aantasting van het netvlies door gebrek aan zuurstof : ischemie*)

  - **oedeem van het netvlies**

    (maculair oedeem)

- De ernst van deze verschijnselen varieert naargelang de patiënt.

In sommige gevallen, kunnen de symptomen **binnen 6 tot 12 maanden na de diagnose verminderd of opgelost zijn**.

Wat is maculair oedeem (MO) secundair aan RVO ?

De schade aan het microvasculaire systeem veroorzaakt door ischemie kan de werking van de barrière tussen netvlies en bloed verstoren.

Daardoor kunnen bloed en vocht in het netvliesweefsel vermengd worden **- dit wordt een retinale bloeding genoemd.**

De ophoping van vocht in de intraretinale lagen van de macula veroorzaakt een verdikking die het zicht schaadt. Maculair oedeem is een veel voorkomend gevolg van RVO.

Gezien de macula verantwoordelijk is voor een scherp centraal zicht, beïnvloedt maculair oedeem aanzienlijk het gezichtsvermogen.

Wat zijn de oorzaken van RVO ?

Er zijn verschillende mogelijke factoren die bijdragen tot retinale veneuze occlusie.

- Een vernauwing van de aders
- Veranderingen in de bloedvatwanden
- Veranderingen in de bloeddoorstroming

Wat zijn de symptomen van RVO en wat zijn de gevolgen?

Patiënten met RVO hebben meestal een wazig zicht en worden geconfronteerd met een plots, pijnloos en eenzijdig zichtverlies.

Onbehandelde RVO kan leiden tot de ontwikkeling van neovasculair glaucoom.*

Zal het andere oog ook aangetast worden ?

Het risico van RVO in het tweede oog bestaat, maar is relatief gering en is functie van de duur van de ziekte.

Wat zijn de risicofactoren ?

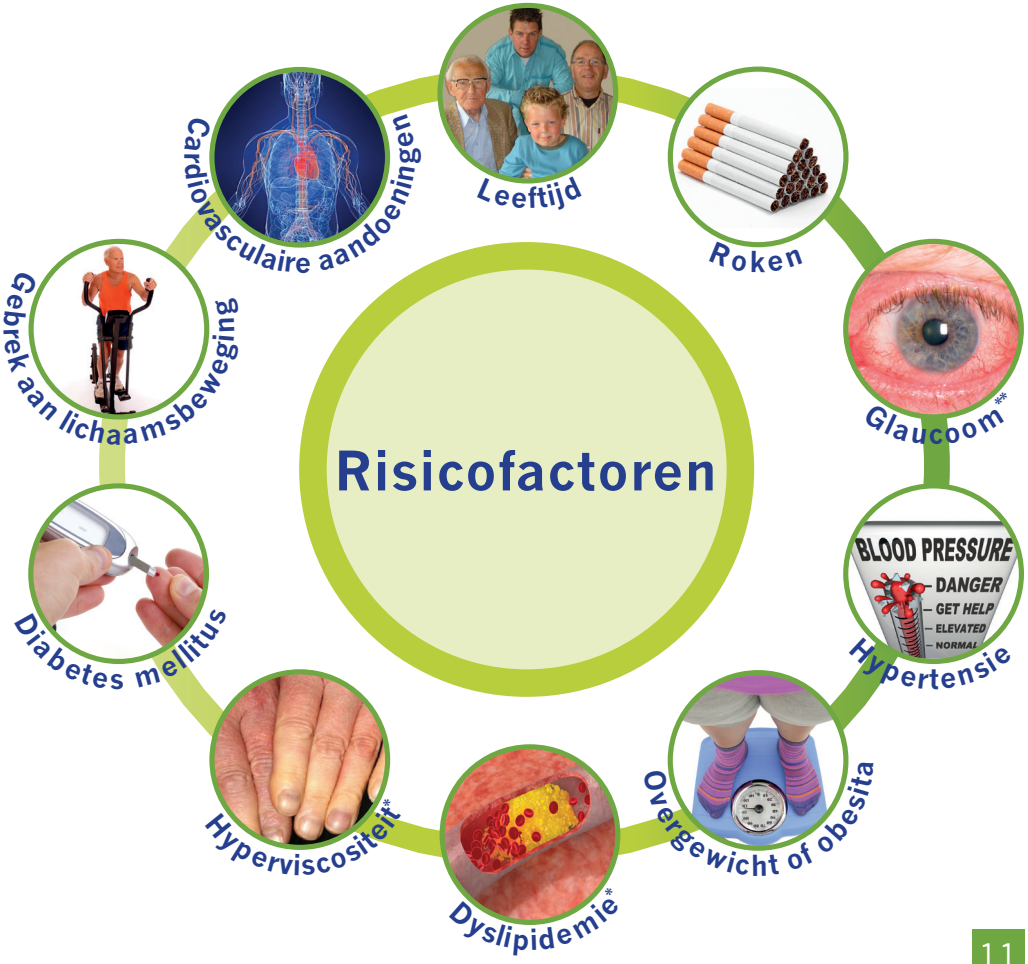

** Glaucoom wordt aangetroffen bij ongeveer 10% van CRVO, wat significant meer is dan in de algemene bevolking

Diagnose en onderzoeken

Alleen een oogarts kan de diagnose van CRVO stellen. Naast het meten van de gezichtsscherpte kan hij hiervoor verschillende onderzoeken uitvoeren.

Oogfundusonderzoek

- Het oogfundusonderzoek wordt uitgevoerd met een biomicroscoop of spleetlamp. De fundus kan de toename van bloedingen aantonen.
- Een oogfundusonderzoek is niet pijnlijk en niet gevaarlijk.

Fluoangiografie of angiografie met contraststof

- Fluoangiografie is een onderzoek waarbij de bloedvaten van het netvlies worden gefotografeerd nadat een kleurstof werd ingespoten via een ader in de arm. Dat product wordt fluorescent als het wordt verlicht, waardoor de bloedvaten en het weefsel van het netvlies zichtbaar worden.
- Dit onderzoek kan een storing van de perfusie van de haarbloedvaten* van het netvlies blootleggen.

- In de praktijk duurt dit onderzoek ongeveer een kwartiertje.

Het OCT-onderzoek (optische coherentietomografie)

- OCT kan nuttig zijn om maculair oedeem bij RVO patiënten te kwantificeren en te controleren.
- Een OCT lijkt op een echografie die de verschillende lagen van het netvlies anatomisch kan onderzoeken.
- Dit onderzoek wordt goed verdragen.

Onderzoek van de gezichtsscherpte

Dit onderzoek meet het niveau van uw gezichtsscherpte en beoordeelt uw gezichtstoestand op verschillende afstanden.

Oogonderzoek na dilatatie

Om de pupillen te vergroten of te dilateren, worden er druppels in het oog gebracht.
Daardoor kan de oogarts binnen in de ogen kijken.
Om uw netvlies en oogzenuw te onderzoeken en om oogletsels of oogproblemen op te sporen, zal de oogarts een vergrootglas gebruiken.

Tonometrie

Dit apparaat wordt gebruikt om de intraoculaire druk te meten. Daarvoor kan de oorgarts een paar verdoving druppels laten vallen in je oog.



Laserfotocoagulatie - p.15

Hieronder worden de huidige toegestane behandelingen beschreven.

Observatie

- In sommige gevallen kan spontane regressie van de ziekte voorkomen. De gewone observatie is een mogelijke therapeutische benadering : naargelang de status van de gezichtsscherpte vinden dan regelmatige onderzoeken plaats.

Laserfotocoagulatie

- Laserfotocoagulatie maakt gebruik van een lichtbron waarbij thermo coagulatie op het netvliesweefsel wordt toegepast. Lasertherapie kan worden uitgevoerd door de verwijde pupil of door de sclera. Eén of meer sessies kunnen nodig zijn.
- De gezichtscherpte bij RVO patiënten wordt door deze lasertherapie echter weinig verbeterd.

Intravitreale injecties (IVI)

- Retinale ischemie verhoogt de productie van VEGF, een groeifactor die zorgt voor de aanmaak van nieuwe bloedvaten. Verhoogde VEGF stimuleert :
  - lekken in de haarvaten die maculair oedeem veroorzaken
  - de neovascularisatie of vaatingroei in de voorste en achterste segmenten van het oog

- Een injectie in het oog met anti-VEGF (vaatgroeiremmers) kan dit mechanisme tegengaan en het zicht verbeteren
- Intravitreale injecties zijn injecties waarbij een zeer geringe hoeveelheid geneesmiddel in het glasachtig lichaam van het oog geïnjecteerd wordt. De injectie is te vergelijken met een gewone injectie. Deze behandeling wordt uitgevoerd in de meest hygiënische omstandigheden.
- Een dokter of verpleegster maakt u klaar voor de injectie door uw gezicht te bedekken met een speciale doek die hiervoor bestemd is. Het oog wordt gedesinfecteerd en vervolgens verdoofd door middel van druppels met verdovingsmiddel. Gedurende de injectie kan een lichte druk op het oog waargenomen worden.

Steroïden implantaten

- De implantaten werken door het verminderen van de zwelling aan de achterzijde van het oog waardoor het verminderen of voorkomen van verdere verdere schade aan de macula mogelijk is. De arts injecteert een klein implantaat aan de achterzijde van het oog.

Raadpleeg uw oogarts om een geschikte behandeling te bespreken.

Wat te doen ?

- Regelmatige controles door uw oogarts zijn nodig, zelfs al is uw zicht gestabiliseerd. Dit om de evolutie te controleren en om vroegtijdig eventuele complicaties te identificeren.
- Deze controles worden uitgevoerd met behulp van visuele testen en een oogfundusonderzoek, zo nodig vervolledigd met een OCT-onderzoek en/of een fluoangiografie.
- Controle van cardiovasculaire risicofactoren:
  - Medicatie om factoren te controleren cardiovasculair risico, zoals aangegeven door uw dokter
  - Zorg voor een gezond gewicht
  - Beweeg regelmatig
  - Controleer uw bloeddruk
  - Rook niet.

Een snelle behandeling wordt aanbevolen om het zichtverlies te minimaliseren of de gezichts-scherpte sneller te herstellen.

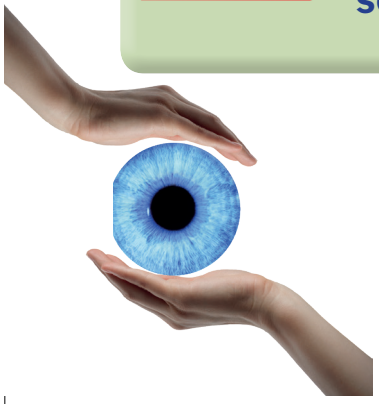

In het kort

- RVO is het gevolg van een sterke vermindering van de veneuze doorbloeding in het netvlies door obstructie van de centrale ader van het netvlies.
- Maculair oedeem kan een gevolg van RVO zijn en heeft een aanzienlijke negatieve invloed op het gezichtsvermogen.
- Patiënten met RVO hebben meestal een wazig zicht of een plots, pijnloos en eenzijdig zichtverlies.
- De belangrijkste risicofactoren zijn leeftijd en de aanwezigheid van bepaalde ziekten, zoals hypertensie en diabetes.
- Alleen een oogarts kan de diagnose van RVO stellen. Het testen van de gezichtsscherpte, het oogfundusonderzoek, de fluoangiografie en een OCT-scan, zijn mogelijke onderzoeken. Een snelle behandeling wordt aanbevolen en regelmatige controles zijn noodzakelijk.
- De beschikbare behandelingen - naast observatie - zijn laserfotocoagulatie en intravitreale injecties.

Woordenlijst

- **Dyslipidemie** : abnormale verhoogde of verlaagde (anomalie) concentratie van vetten in het bloed.

- **Glaucoom** : ziekte van de optische zenuw meestal te wijten aan een verhoging van de druk in het oog. Ze manifesteert zich door een verlies van gezichtsveld door toedoen van de vernietiging van optisch weefsel.

- **Haarbloedvaten** : fijne vertakking van aders en bloedvaten.

- **Hyperviscositeit** : Stroperigheid van het bloed kan optreden bij zeer hoge hoeveelheid reumafactor.

- **Ischemie** : verminderde bloedtoevoer via de aders naar een orgaan. Deze vermindering brengt een daling van het zuurstofgehalte van het weefsel met zich mee wat een functieverstoring tot gevolg heeft.

- **Vaatstelsel** : Regeling van de bloedvaten in een orgaan.

- **Vascularisatie** : bloedvatvorming.

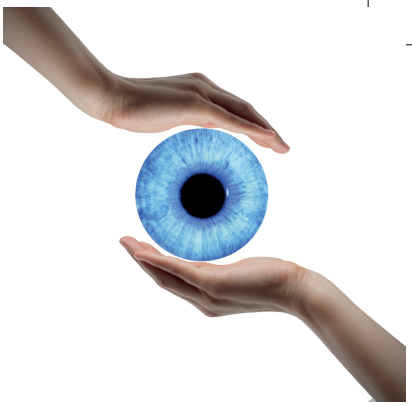

Uw zicht is kostbaar.
Doe al het mogelijke om het te beschermen.

Verantwoordelijke uitgever: Novartis Pharma nv - Medialaan 40 - 1800 Vilvoorde

NOVARTIS